

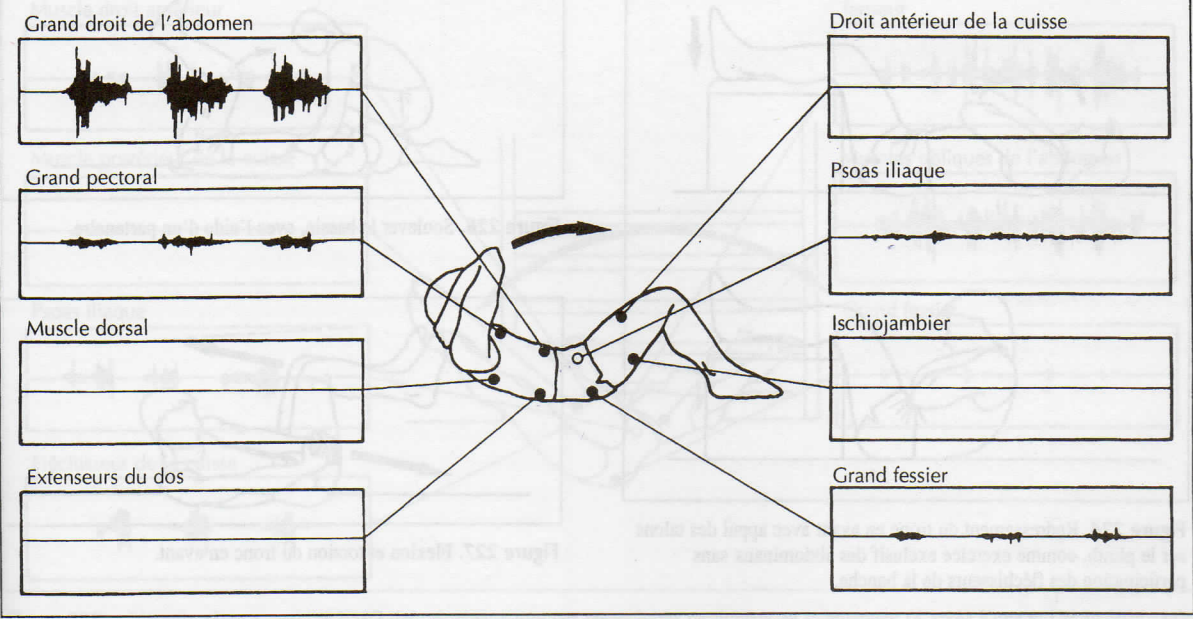Figure 222. Redressement du tronc (flexion du tronc en avant). Activité EMG des principaux groupes musculaires concernés avec hanches et genoux fléchis (d'après Kunz et Unold 1988, 53).

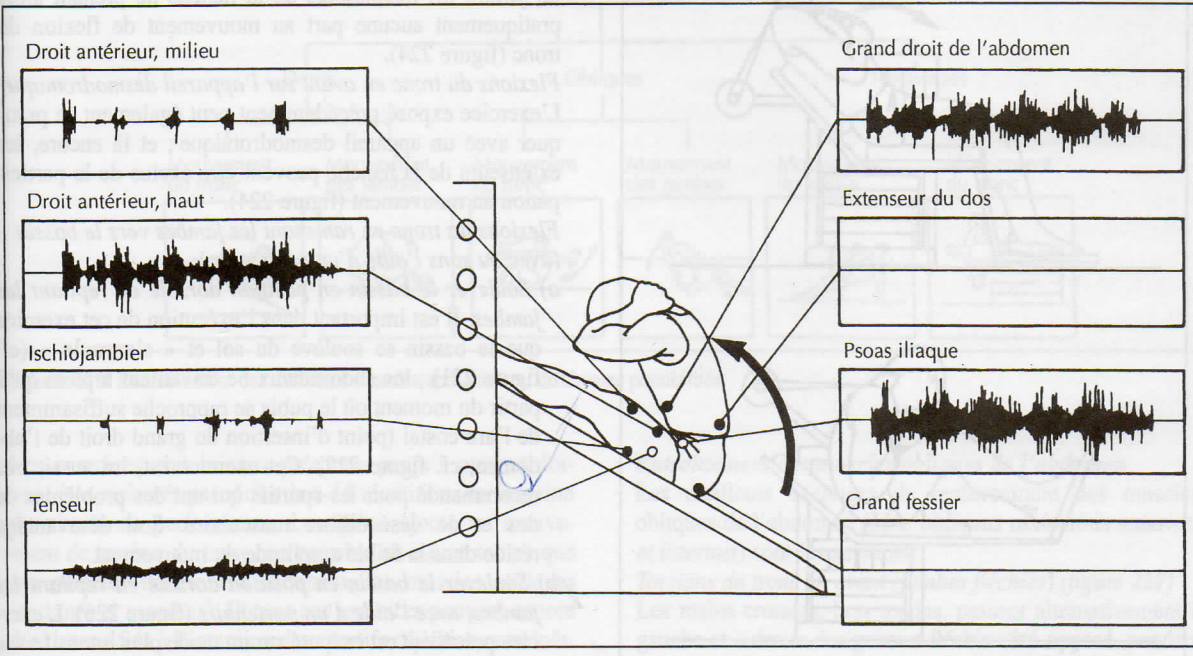


Figure 223. Flexions du tronc en avant sur un plan incliné. Activité EMG des principaux groupes musculaires sollicités, grand droit de l'abdomen (*M. rectus abdominis*) ; grand droit antérieur (*M. rectus femoris*) ; Psoas iliaque (*M. iliopsoas*), genoux tendus (d'après Kunz et Unold 1988, 43).