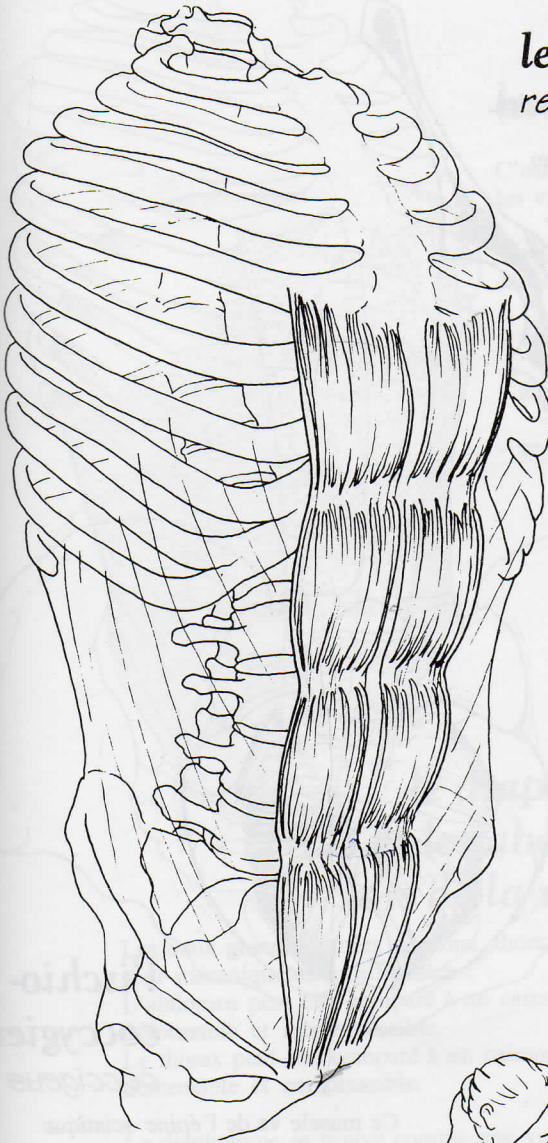


le grand droit de l'abdomen *rectus abdominis*



C'est le plus antérieur
des muscles abdominaux.

Il s'étend, par des fibres verticales,
en avant des trois précédents.

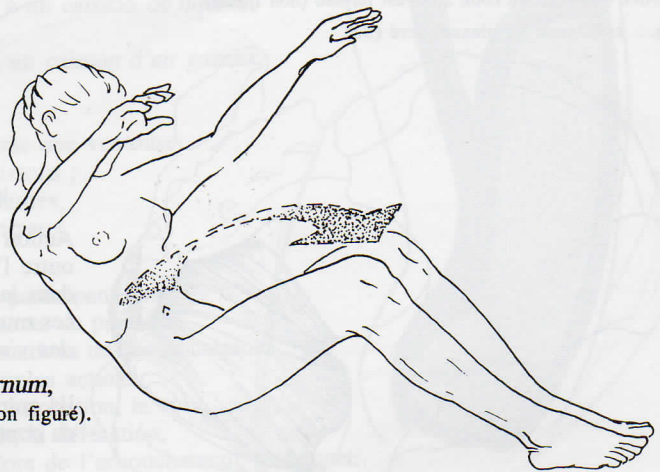
Il naît en haut sur *les côtes*
et *cartilages costaux 5, 6, 7*,
et sur *l'appendice xyphoïde*
du sternum.

Il est coupé par des intersections tendineuses.
Celles-ci apparaissent
lors de la contraction du muscle,
comme des rainures transversales,
ce qui lui donne une forme typique,
comme morcelée en carrés.

Il se termine en bas,
sur *le pubis*.

Son action :
il rapproche le sternum du pubis.
Il est alors le plus direct
des *fléchisseurs du tronc*.

Il peut aussi rapprocher le pubis du sternum,
entraînant alors le bassin en *rétroversion* (non figuré).



inn. : 4 derniers nerfs intercostaux (T9/T12)
grand et petit nerfs abdomino-génitaux (L1).